Aus der chirurgischen Universitätsklinik Basel
Vorsteher Prof. Dr. *C. Henschen*
Arbeit unter der Leitung von P.-D. Dr. *R. Nicole*

Ueber traumatische und chemische Myositis

Inaugural-Dissertation
zur Erlangung der Doktorwürde
der medizinischen Fakultät der Universität
BASEL

Vorgelegt von
MARCUS JENT
aus Basel

1944
Druck von Benno Schwabe & Co.
Basel

Von der medizinischen Fakultät Basel genehmigt auf Antrag von
Prof. Dr. *C. Henschen*

Tag der Promotion: 10. Juni 1943

R. UNIV
BIBLIOTHEEK
LEIDEN

Sonderabdruck
aus der Schweizerischen Medizinischen Wochenschrift
74. Jahrgang 1944, Nr. 20, Seite 548

Meinen lieben Eltern gewidmet

Digitized by the Internet Archive
in 2026

https://archive.org/details/IA41546712_0022

Zwischen der Myalgie, d. h. dem harmlosen, rasch vorübergehenden Muskelschmerz ohne bekanntes anatomisches Substrat, und der Quetschung, d. h. der schweren, mit Fasernekrose einhergehenden Muskelschädigung, liegt ein anatomisch noch wenig erforschter Bereich von Muskelläsionen, deren manchmal lange Heildauer zwar anatomische Veränderungen vermuten läßt, deren pathologisch-anatomisches Substrat aber mangels darauf gerichteter bioptischer und autoptischer Untersuchung bisher wenig bekannt ist. Wohl kennen wir die grobtraumatische Kontusion mit Untergang und Teilregeneration von Muskelfasern; die subkutane Muskelruptur in allen ihren klinischen Erscheinungsformen und ihrem anatomisch schlechten Regenerat; das Bild der Muskelcyste nach Hämatom oder das Bild der Myositis ossificans. Bekannt ist auch der von *Caspari* als „Muskelkollaps" bezeichnete Erschlaffungszustand der Muskulatur nach Verletzungen oder die schwere degenerative Myositis nach Verschüttung (*Collmers*, *Küttner*). Auch die Regenerationsvorgänge im Muskel sind durch zahlreiche anatomische und experimentelle Untersuchungen weitgehend klargestellt (*Küttner* und *Landois*, *Zenker*, *Bundschuh*, *Schwarz*).

Die durch Höchstbeanspruchung des Bewegungsapparates gekennzeichnete moderne Zeit stellt aber Probleme der Muskelschädigung, die sowohl bezüglich des auslösenden Reizes wie der resultierenden anatomischen Läsion schwerer faßbar sind. Für den Physiologen und Internisten ist es die Frage der Muskelermüdung bei Dauerbeanspruchung, des „Muskelkaters" und der Ermüdungsmyositis; für den Chirurgen, insbesondere den Unfallchirurgen die Frage der Muskelschädigung durch einmalige Kleintraumen oder chronisch-repetierende, scheinbar unterschwellige Traumen. Charakteristisch ist dafür einerseits die Auslösung durch relativ schwache Traumen, die die Grenze der Elastizität des Muskels nicht überschreiten, und anderseits das Fehlen grob-mechanischer Zerstörung und objektiver Krankheitssymptome. Klinisch sind es

die Fälle von einseitiger Dauerbeanspruchung bei Sportlern, Soldaten und Spezialarbeitern, die längere Zeit gleichartigen leichten Traumen oder Distensionen einer bestimmten Muskelgruppe unterworfen sind, und die mit rheumatoiden, meist als „Myalgie" bezeichneten Schmerzen zum Arzte kommen. Handelt es sich dabei um rein funktionelle Schmerzen, um Schmerzen, die infolge der Uebersäuerung zur Muskelhypertonie führen, oder um mikroskopisch erfaßbare Veränderungen? Und welches sind, bei anatomisch nachweisbarer Schädigung, die reparatorischen Möglichkeiten des Organismus? Wie ihr zeitlicher Ablauf? Kommt es zu einer Restitutio ad integrum, wie sie die typhöse Degeneration oder traumatische Läsion innerhalb des Sarkolemms aufweisen kann (*Zenker*), resultiert nur ein unvollkommenes Regenerat wie bei der Zerstörung der ganzen Muskelfaser oder bleibt ein anatomischer Dauerschaden mit Bindegewebsersatz zurück?

Daß an sich noch physiologisch scheinende repetierende Traumen schon nach dem klinischen Bild auf eine anatomische Veränderung hindeuten können, zeigt der folgende, von *Guareschi* beobachtete Fall:

Ein Knabe von 13 Jahren pflegte schwere Lasten regelmäßig erst bis zur linken Brust zu stemmen, dann auf die Schulter zu schwingen. In der Gegend der linken Mamma entstand im Pectoralis major ein hühnereigroßer, holzharter Tumor mit Funktionsbeeinträchtigung des Armes. Auf Biersche Stauung ging die Schwellung in 10 Tagen völlig zurück.

Als Beitrag zur Lösung dieses Fragenkomplexes haben wir versucht, mit der Durchführung von Tierexperimenten und mikroskopischer Untersuchung des dabei gewonnenen Materials, die Wirkung einmaliger oder chronisch-repetierender schwacher Traumen im histologischen Bild zu verfolgen. Dabei hat sich gezeigt, daß auch *bei Traumen, die klinisch und anatomisch symptomlos verlaufen, charakteristische histologische Veränderungen auftreten können, die in Verlauf, Regenerationsform und Endzustand typische Bilder darbieten.*

Diese Befunde bei mechanischen Schädigungen führten uns zur Frage der *chemischen Myositis*, insbesondere der nach intramuskulärer Injektion von Arzneimitteln auftretenden Läsionen. Beispiele von chemischen Schädigungen der Muskulatur finden wir in den durch Einwirkung von Säuren, Alkalien und Salzen erzeugten Nekrosen, in den Fettdegenerationen bei Phosphor- und Leuchtgasvergiftung (*Knoflach*) oder in den toxischen, im Verlaufe von Infektionskrankheiten (Typhus, Diphtherie), Trichinose oder Tetanus auftretenden degenerativen Muskelschädigungen. Auch daß verschiedene Arzneimittel regelmäßig zu Nekrosen führen und deshalb intravenös verabfolgt werden müssen (Salvarsan), ist be-

kannt. Von andern Mitteln wie Chinin, Calcium, Campher und sonstigen öligen Lösungen wissen wir, daß sie zuweilen zu Muskelschädigungen führen. Das bekannte Oelgranulom der Subcutis hat auch im Muskel sein Analogon. Es ist aber noch unsicher, mit welcher Regelmäßigkeit diese Schädigungen auftreten, und wie weit sie chemische oder mechanische Effekte darstellen. Es liegt somit nahe, das Bild der Injektionsmyositis mit der traumatischen Myositis zu vergleichen.

In einer *zweiten Versuchsserie* wurde deshalb der anatomische Effekt einer Reihe von intramuskulär applizierten Medikamenten untersucht und verfolgt. Auch diese Versuche fielen *positiv aus* insofern, *als regelmäßig Schädigungen der Muskelfasern mit reaktiver Myositis und nachfolgender Teilregeneration auftraten. Das histologische Bild zeigt aber Unterschiede in Verlauf und Regenerationsform je nach dem verwendeten Mittel.*

Versuche über traumatische Myositis

Die Versuche wurden am Musc. glutaeus von lebenden Ratten durchgeführt. Jede der Versuchsgruppen umfaßte 8 Tiere. 24 Std., 4 Tage, 2 und 6 Wochen nach der vorgenommenen traumatischen Muskelschädigung wurde an je 2 Tieren der Musc. glutaeus exzidiert und nach Herstellung von Paraffinschnitten und Färbung mit Haematoxylin-Benzopurpurin histologisch untersucht. Nach der Auswertung wurden die Versuche z. T. wiederholt, um bei stürmisch einsetzenden Veränderungen auch die Zwischenstadien z. B. nach 4 und 24 Std., 4 und 10 Tagen zu beobachten.

a) *Einmalige Distension des Muskels.* Die Schädigung erfolgte durch einmaliges ruckartiges Heben einer unter dem Muskel quer zum Faserverlauf durchgeführten Metallsonde, sodaß der Muskel während einer Sekunde maximal angespannt war, aber makroskopisch an keiner Stelle Anzeichen einer Schädigung zeigte. Die Tiere liefen nach dem Versuch sofort wieder umher, nur leicht hinkend und zeigten im weiteren Verlaufe keine Zeichen einer Weichteilschädigung.

Histologisch findet sich nach 24 Std. eine umschriebene, akute, hauptsächlich interstitielle Entzündung mit Oedem und Leukozyteninfiltration. Die entzündlichen Veränderungen setzen sich den Muskelfasern entlang bis ins Endomysium fort. Einzelne Fasern sind entartet, die Querstreifung stellenweise verschwunden. Die Degeneration entspricht einer angedeuteten hyalinen Degeneration nach *Zenker* (Abb. 1).

Die Bilder nach 4 und 14 Tagen zeigen Uebergang der akuten in eine chronische Entzündung, wobei auch Zeichen echter Muskelregeneration auftreten. Im weiteren Verlauf bildet sich eine Muskelnarbe (Abb. 2), die aber nicht bestehen bleibt, sondern nach einigen Wochen weitgehend durch junges Muskelgewebe ersetzt wird.

Bei allen Tieren fiel der Versuch grundsätzlich gleich aus.

b) *Chronisches Muskeltrauma.* In eine elektrisch betriebene Kleinapparatur (Meccano) wurde ein Holzhämmerchen mit glatter, 1 cm im Durchmesser messender, runder Kuppe eingebaut und über dem den Musc. glutaeus bedeckenden Hautfeld des fixierten Tiers montiert. Die 4 Schläge pro Sek. trafen das Tier so leicht, daß die Haut nur um 2 mm eingedellt wurde. Der Versuch dauerte 15 Min. Nach dem Versuch war die

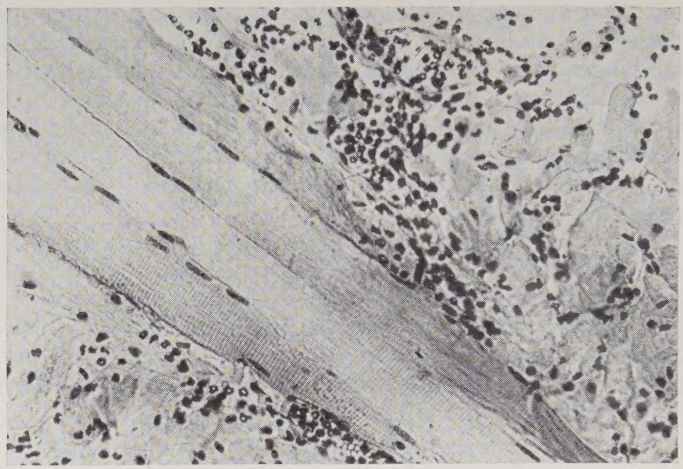

Abb. 1. 24 Std. p. Tr. Bild einer akuten, hauptsächlich interstitiellen Entzündung mit Oedem und Leukozyteninfiltration. Einzelne Muskelfasern sind entartet, die Querstreifung stellenweise verschwunden. Vergr. 200mal. Exp. 2 Sek.

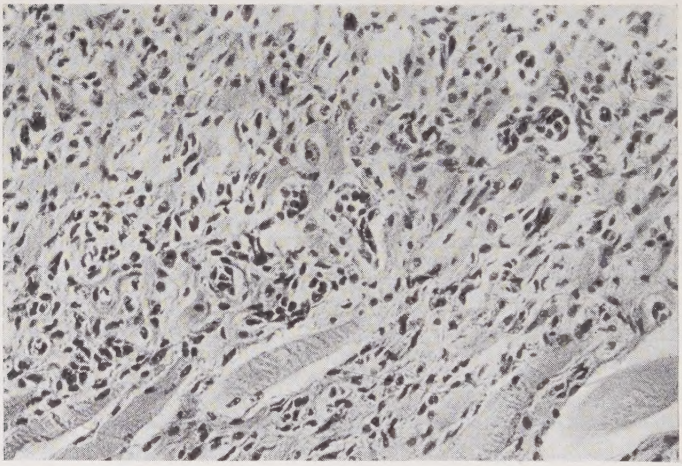

Abb. 2. 14 Tage p. Tr. Muskelnarbe, in deren Bereich Riesenzellen bindegewebiger Herkunft und reichlich Kapillarsprossen erkennbar sind. Daneben finden sich noch verschmälerte, hyalin entartete Muskelfasern. Vergr. 200mal. Exp. 2 Sek.

Haut unbeschädigt, der Muskel fühlte sich unverändert an, das Tier sprang nach einigen Minuten wie vorher umher.

In dem durch dieses relativ leichte, aber chronisch-repetierende Trauma betroffenen Muskel finden sich schon nach 4 Stunden die Zeichen einer ausgesprochenen, relativ weit ausgedehnten akuten Myositis, die nach 24 Std. ihr Maximum erreicht (Abb. 3). Der schollige Zerfall der Muskelfasern ruft in den folgenden Tagen eine deutliche Abraumreaktion hervor, die rasch von einer weitgehenden Reparation mit Muskelknospenbildung und geringer Bindegewebsvermehrung abgelöst wird (Abb. 4).

Die Regeneration des Muskelgewebes führt innert 10 Tagen zum fast vollwertigen Ersatz. Gegenüber der Myositis nach einmaligem Trauma ergibt sich insofern ein Unterschied, als beim akuten Trauma die Regeneration längere Zeit beansprucht als beim chronischen.

Auch hier was das Versuchsresultat bei allen Tieren gleichartig.

Das *Resultat dieser beiden Versuchsreihen* läßt sich dahin zusammenfassen, daß auch bei relativ geringfügigen Traumen, die in ihrer Intensität den alltäglichen Bagatelltraumen von Spezialarbeitern, Sportlern, Soldaten analog sind, mit einer nach unsern klinischen Anschauungen überraschenden Regelmäßigkeit charakteristische, pathologisch-anatomische Veränderungen auftreten. Sie bestehen grundsätzlich stets aus der Trias: Faserdegeneration, reaktive Entzündung und Regeneration. Die Myositis unterscheidet sich nicht qualitativ, sondern nur graduell von der bekannten Abraummyositis bei grob-mechanischen Zerstörungen. Nur finden sich hier in größerem Maße echte Muskelregenerationen mit Muskelknospenbildung und stellenweise morphologisch idealer Regeneratbildung.

Die *klinische Bedeutung* dieser Befunde liegt auf der Hand: Sie lassen ein anatomisches Substrat für Fälle von langdauernden Muskelschmerzen nach scheinbar unterschwelligen, akuten und chronischen Traumen erkennen, für die Fälle also, die oft als Myalgie oder traumatischer Rheumatismus bezeichnet und behandelt werden. Es gehören dazu der Lastträger mit seinem Schmerz im Trapezius, auch der tornistertragende Soldat, der Preßluftarbeiter, der neben seinen spezifischen Knochenveränderungen nicht selten auch über hartnäckige Myalgien, z. B. der Daumenmuskulatur, klagt. Vielleicht, daß auch unsere stumpfen Operationshaken bei langdauernden Operationen und besonders bei kleinem Operationsschnitt nicht selten zu solchen reaktiven Myositiden führen, deren klinische Manifestation nur durch den Wundschmerz verdeckt wird. Bei sorgfältiger Aufnahme der Anamnese läßt sich zuweilen auch bei anderen Berufen eine solche mechanisch bedingte Myositis nachweisen, wie z. B. bei einem von *Nicole* kürzlich beobachteten Fall von zunächst unklarer Myositis und nachfolgender Tendoperiostitis des M. flexor carpi ulnae bei einem Geschäftsreisenden. Die Anamnese ergab, daß der Mann seit 11 Jahren auf

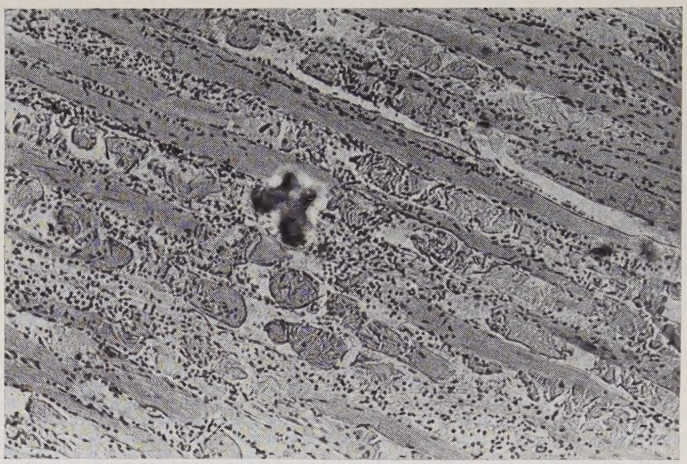

Abb. 3. 24 Std. p. Tr. Klassische akute Myositis in relativ großer Ausdehnung mit scholligem Zerfall der Muskelfasern, Verlust ihrer Querstreifung und reichlicher Leukozyteninfiltration. Vergr. 100mal. Exp. 2 Sek.

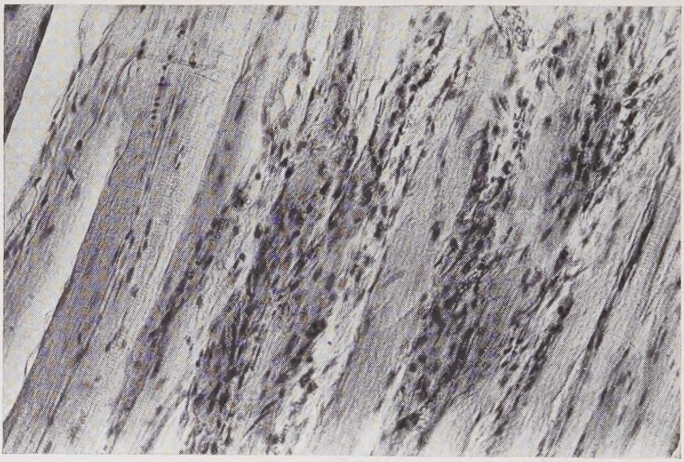

Abb. 4. 4 Tage p. Tr. Wir erkennen die weitgehende Reparation mit Muskelknospenbildung, Kernreichtum des Sarkolemms und geringer Bindegewebsvermehrung. Vergr. 200mal. Exp. 1 Sek.

seinen Geschäftsreisen stets eine mehrere kg schwere, relativ kurze, hartlederne Mappe unter dem Arm trägt und zwar derart, daß ihre untere Kante ständig gegen den Muskelbauch der Flexoren drückt.

Die beschriebenen Versuche lassen die Beschwerden des Mannes pathologisch-anatomisch objektivieren.

Nur hingewiesen sei schließlich auf die Bedeutung dieser Versuche für die *Beurteilung der Simulation oder Aggravation.* Mancher Fall von hartnäckiger „Myalgie", bei welchem Arzt und Versicherung den Verdacht auf Simulation nicht los werden, läßt sich vielleicht durch Berücksichtigung unserer Versuche und durch genauere Eruierung der Anamnese besser verstehen.

Versuche über chemische Myositis

Geprüft wurden die Wirkungen von Adrenalin, als ein in der Hauptsache den Kreislauf beeinflussendes Mittel; von Solvochin, als Plasmagift aus der Chininreihe; von Acidum lacticum, als ein bei der Muskelarbeit im Muskel selbst gebildeter Stoff, und von Aqua dest., als rein osmotisch wirkende Substanz durch einmalige Injektion von 0,1—0,5 ccm in den Rattenglutaeus. Die Auswertung erfolgte wie bei den vorigen Versuchen. Die Injektionen von Aqua dest., die einen annähernd normalen Befund ergaben, ersetzten Kontrollversuche; denn sie beweisen, daß die bei den andern Versuchen nachgewiesenen Veränderungen nicht auf mechanische Einwirkung der Injektionsnadel oder auf osmotische Einflüsse des Lösungsmittels zurückzuführen sind.

a) *Adrenalin.* Die intraglutaeale Injektion von 0,15 ccm einer $1‰$ Adrenalinlösung führt nach 24 Std. zu einer ziemlich umschriebenen Totalnekrose des Muskels mit scholligem Zerfall der Muskelfasern und stellenweise vakuolärer Entartung. Die Kerne des Sarkolemms sind pyknotisch. Die Interstitien zeigen starke Leukozyteninfiltration und Oedem (Abb. 5).

Nach wenigen Tagen imponiert eine sehr starke Abraumreaktion, wobei die Muskelschollen von histiozytären Wanderzellen umschlossen werden; die Sarkolemmkerne wuchern und die Sarkolemmschläuche werden vollständig von Zellen bindegewebiger Herkunft ausgefüllt (Abb. 6). Diese, wenn auch umschriebene, so doch tiefgreifende Veränderung heilt nach einigen Wochen unter weitgehender Reparation aus.

b) *Solvochin.* Die i.m. Injektion von 0,1 ccm Solvochin verursacht nach einigen Stunden eine totale Nekrose. Da auch das Bindegewebe vernichtet und die Leukozyten in ihren Bewegungen gehemmt werden, fehlt eine akute entzündliche Reaktion des Gefäßbindegewebes. Nur an der Peripherie des Nekrosefeldes tritt nach 3—4 Tagen eine Demarkationsentzündung auf, die durch starke Bindegewebsproliferation den Herd abzukapseln sucht (Abb. 7). Dieser wird nach 1—2 Wochen von der Peripherie aus organisiert durch starke Bindegewebsneubildung und zahlreiche Muskelknospen. Damit ist die Muskelregeneration eingeleitet, deren Erfolg nach 6 Wochen durch die Anwesenheit vieler junger Muskelfasern dokumentiert wird (Abb. 8).

c) *Acidum lacticum.* 0,2 ccm einer 2%igen Milchsäurelösung, intramuskulär appliziert, führen nach 24 Stunden zum typischen Bild einer akuten Myositis mit scholligem Zerfall in Form von querer Spaltung der Muskelsubstanz innerhalb der durchgehend erhaltenen Sarkolemmschläuche (Abb. 9).

Diese akute Entzündung macht in wenigen Tagen einer Regeneration Platz, die ihrerseits im Verlaufe einiger Wochen zu beinahe vollständiger Restitutio ad integrum führt (Abb. 10).

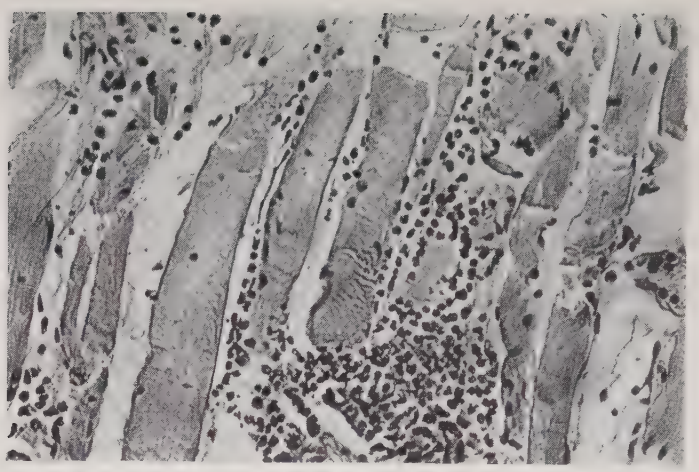

Abb. 5. 24 Std. p. inj. v. Adrenalin. Totalnekrose des Muskels mit vollständig scholligem Zerfall der Muskelfasern, stellenweise vakuolärer Entartung. Die Muskelkerne sind pyknotisch. Die Interstitien zeigen starke Leukozyteninfiltration und Oedem. Vergr. 200mal. Exp. 1 Sek.



Abb. 6. 4 Tage p. inj. v. Adrenalin. Enorm starke Abraumreaktion, wobei die Muskelschollen von histiozytären Wanderzellen umschlossen werden; die Sarkolemmschläuche werden vollständig von Zellen bindegewebiger Herkunft ausgefüllt. Vergr. 100mal. Exp. 2 Sek.



Abb. 7. 4 Tage p. inj. v. Solvochin. Die Nekrose ist total, d. h. sie greift außer auf die Muskulatur auch auf das Binde- und Fettgewebe über. Zwischen noch gesunder Muskulatur (links unten) und dem Nekrosegebiet (rechts oben) zeigt sich eine starke Demarkationsentzündung. Vergr. 100mal. Exp. 2 Sek.

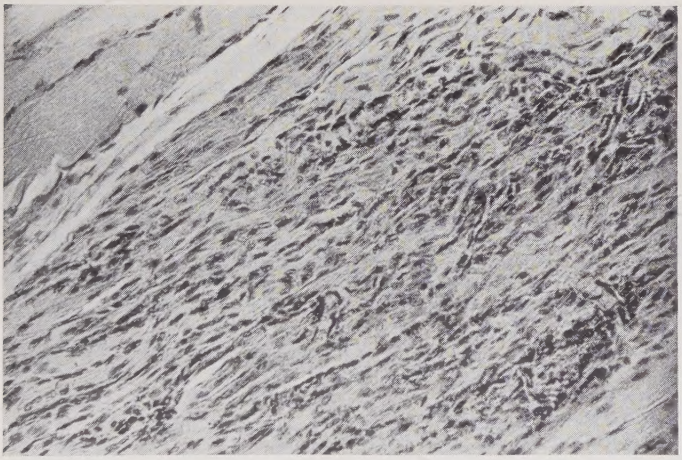

Abb. 8. 6 Wochen p. inj. v. Solvochin. Der Muskel zeigt starke Regeneration. In den jungen, noch schmalen Muskelfasern ist die Querstreifung stellenweise erkennbar. In den Interstitien liegen viele Mastzellen und Histiozyten, die ein braunes Pigment, wahrscheinlich abgebauten Muskelfarbstoff gespeichert haben. Vergr. 200mal. Exp. 2 Sek.

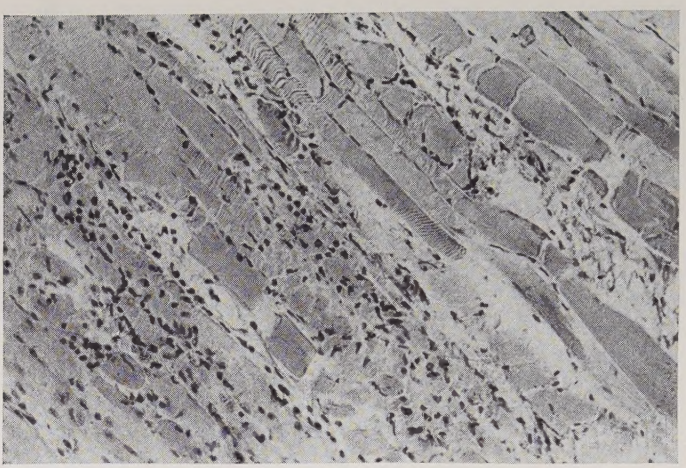

Abb. 9. 24 Std. p. inj. v. Acid. lact. Akute Myositis. Scholliger Zerfall in Form von querer Spaltung der Muskelsubstanz innerhalb der durchgehend erhaltenen Sarkolemmschläuche. Die Schollen werden bereits stellenweise aufgelöst. Geringe leukozytäre Reaktion. Vergr. 200mal. Exp. 2 Sek.

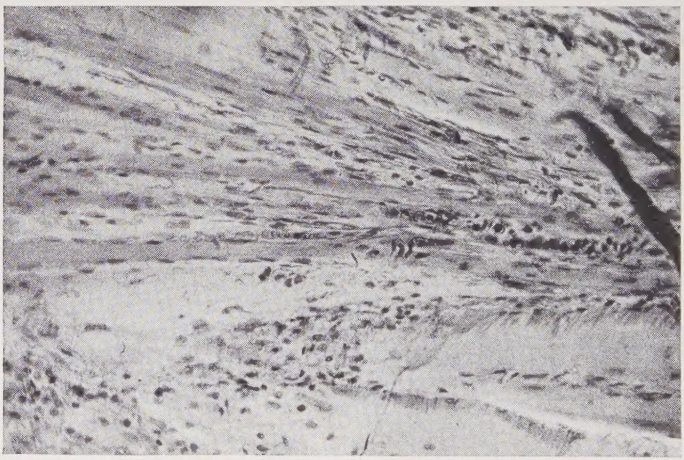

Abb. 10. 14 Tage p. inj. v. Acid. lact. Der Muskel befindet sich in planmäßiger Regeneration. Die Querstreifung der jungen, gut ausgerichteten Muskelfasern ist beinahe überall ausgebildet. Vergr. 200mal. Exp. 2 Sek.

Diese *drei Versuchsreihen* zeigen Beispiele von Injektionsmyositis. Zuviel darf daraus nicht geschlossen werden. Denn hier spielen noch eine Reihe anderer Faktoren mit, deren Teileffekt im anatomischen Bild nicht übersehbar ist. So ist z. B. die Injektionsmenge im Verhältnis zum Körpergewicht relativ groß und kann daher nur bezüglich des Verhältnisses zur einzelnen Muskelfaser mit Injektionen am Menschen verglichen werden. Zu verwerten ist nur die Tatsache, daß *regelmäßig eine anatomische Muskelschädigung auftritt, daß sie im wesentlichen nicht eine mechanische oder osmotische Schädigung (des Lösungsmittels) darstellt (Kontrollversuche mit Aqua dest.!) und daß das histologische Bild je nach dem verwendeten Mittel verschieden ist.*

Für die Klinik vermitteln die Versuche eine anatomische Vorstellung für die Bewertung von Muskelschmerzen nach intramuskulären Injektionen. Fälle von langdauernder, über Wochen sich hinziehender Injektionsmyalgie werden pathogenetisch verständlicher. Bei der technischen Durchführung der Injektion ist die Möglichkeit einer Myositis zu berücksichtigen und ihre Schwere auf ein Mindestmaß zu beschränken, indem umschriebene Depots vermieden werden (Vor- und Zurückziehen der Nadel während der Einspritzung größerer Mengen) und indem bei repetierenden Injektionen stets ein anderes Feld gewählt wird, um die Ausheilung der Myositis nicht zu stören.

Die Versuche mit Milchsäure berühren zudem auch die Frage der Muskelermüdung. Unter dem Muskelkater stellt man sich allgemein die Ansammlung von Stoffwechselprodukten, vor allem Milchsäure, entsprechend der ersten Phase der Pasteur-Meyerhofschen Reaktion, vor. Die dabei mitspielenden chemischen Vorgänge sind durch die Untersuchungen von *Pasteur*, *Embden*, *Meyerhof*, *Verzár* u.v.a. weitgehend geklärt. Weniger berücksichtigt wurden bisher die anatomischen Veränderungen, die im Gefolge von übermäßiger Schlackenbildung im Muskel auftreten. Das geht schon aus der Darstellung von *Aßmann* im Lehrbuch von *Staehelin* und *Bergmann* hervor (Jahrg. 1939, Bd. 2, S. 366):

„Ob auch degenerative Veränderungen der Muskulatur als Ursache der allgemein als Muskelkater bekannten Schmerzhaftigkeit der Muskulatur aufzufassen sind, ist mangels anatomischer Untersuchungen schwer zu entscheiden. Mit Wahrscheinlichkeit sind durch gewisse Stoffwechselprodukte hervorgerufene Veränderungen der Muskulatur anzunehmen, welche in der Regel wieder so schnell hergestellt werden, daß hier kaum von einem Krankheitsvorgang geredet werden kann. Welche chemischen Stoffe hierbei wirksam sind, ist nicht bekannt. Es findet eine starke Bildung von Milchsäure statt. Wahrscheinlich handelt es sich hierbei noch um andere Stoffe."

Unsere Befunde bei der Milchsäure-Myositis weisen jedenfalls auf die Möglichkeit hin, daß dem Muskelkater bei exzessiven An-

strengungen nicht nur chemische, sondern auch anatomische Veränderungen zugrunde liegen. Die im Versuch verwendete Konzentration der Milchsäurelösung (2%) ist etwas höher, als die bei schweren Anstrengungen im Muskel spontan auftretende Konzentration. So fanden *Hentschel* und *Dentickes* am isolierten Froschgastrocnemius nach ermüdender Einzelreizung Milchsäurewerte von über 0,6%; *Laquer* kam mit Hilfe seiner Versuchsanordnung bis zu Werten von 0,9%. Wir wählten eine höhere Konzentration, um den bei starker Muskelarbeit auftretenden übrigen sauren Stoffwechselprodukten in gewissem Maße Rechnung zu tragen.

Aus der *Gesamtheit der vorliegenden Untersuchungsergebnisse* läßt sich die *Schlußfolgerung* ziehen, daß die Schädigungsschwelle der Muskulatur gegenüber traumatischen und chemischen Einwirkungen erheblich tiefer liegt als allgemein angenommen wird.

Kirschner, M. und *Nordmann, O.*: Müller, W. Die Chirurgie d. Muskeln, Sehnen und Fascien. Handb. f. Chir. Aufl. 2, Bd. II, 1939. — *Bier, A.* und *Kirschner, M.* u. *A.*: Z. Chir. Bd. 1–100, 1913–1941. — *König, F.* und *Magnus, G.*: Handb. d. gesamten Unfallheilkunde. Bd. I, 1932; Bd. II, 1933; Bd. III, 1934. — *v. Bergmann, G.* und *Staehelin, R.* u. *A.*: Aßmann, H. Krankheiten der Bewegungsorgane, Lehrb. d. inn. Med. Bd. II, 1939 und Handb. d. inn. Med. — *Rohde, E.*: Handb. d. experiment. Pharmakologie. Bd. II, 1920. — *Meyer, H. H.* und *Gottlieb, R.*: Die experiment. Pharmakologie, Jahrg. 1936. — *Bethe, A.* und *v. Bergmann, G.* u. *A.*: Embden, G. Chemismus der Muskelkontraktion und Chemie der Muskulatur. Handb. d. normalen und pathologischen Physiologie. Bd. VIII/1, 1925. — *Oppenheimer, C.*: Lohmann, K. Fette, Lipoide und Kohlehydrate in der quergestreiften Muskulatur. Handb. d. Biochemie d. Menschen und der Tiere. Bd. II, 1934. — *Aschoff, L.*: Schmidt, M. B. Der Bewegungsapparat. Patholog. Anatomie, Bd. II, 1936. — *Henke, W.*, und *Lubarsch, O.*: H. v. Meyenburg. Die quergestreifte Muskulatur. Handb. d. spez. patholog. Anatomie und Histologie. Bd. IX/1, 1929. — *Levander, G.*: Arch. klin. Chir. Bd. 202, H. 4 (1941).

Nähere Einzelheiten über Versuchstechnik und Untersuchungsresultate der 6 Modellversuche sind in der beim Autor zu beziehenden Originalarbeit einzusehen.

An dieser Stelle möchte ich meinen verehrten Lehrern, den Herren P.-D. Dr. *R. Nicole* für seine gütige Mithilfe, Prof. Dr. *C. Henschen* für das zur Untersuchung notwendige Material, Prof. Dr. *E. Ludwig* für seine praktischen Ratschläge, Prof. Dr. *F. Roulet* für die Begutachtung der histologischen Schnitte, meinen herzlichsten Dank aussprechen.

Die Mikrophotographien wurden von der Firma Strübin & Co., Basel, hergestellt.